Mensile della salute per la famiglia

Come stai

L. 3.500

TROMBOSI
L'omocisteina è più temibile del colesterolo: come bloccarla

L. 3.500 Anno 3 - N.12 Dicembre 1997 - Sped. in Abb. postale - 45% art.2 comma 20/B legge 662/96 Filiale di Milano

- I nuovi farmaci
- La ginnastica
- Le cure dolci
- Gli interventi

Reumatismi stop ai dolori

Tumori
In futuro si guarirà con i virus "buoni"

IL VACCINO PER L'INFLUENZA
Quello nuovo più efficace e che dura di più

- Digerire con le erbe
- Le regole anti polmonite
- Gli esami per la tiroide

SCIARE SICURI
Il pronto soccorso traumi

Ghiandole gonfie
Come capire se sono la spia di un'infezione

allo specchio

Macchie da piccoli

Spesso innocue, meritano sempre qualche accertamento. Ecco come riconoscerle

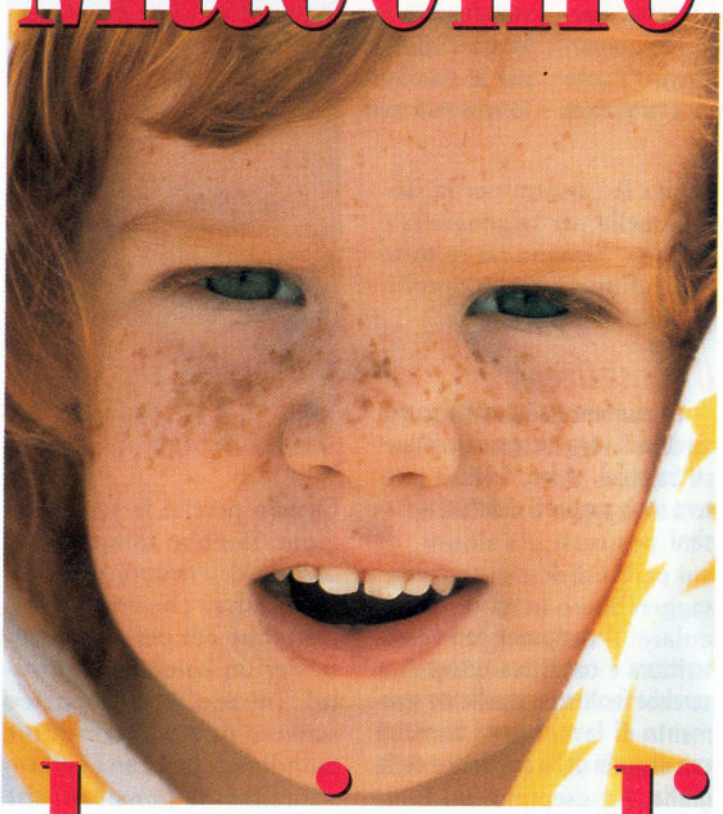

LUNARDI

Anche i bambini possono essere colpiti da problemi dermatologici e non è raro che presentino macchie sulla pelle, sia quella del volto sia quella di tutto il corpo.

Nella maggior parte dei casi, queste macchie sono dovute a difetti della pigmentazione della pelle, per cui la melanina* (il pigmento che dà colore alla cute e che si trova in alcune delle cellule che la costituiscono, i melanociti*) non è presente in misura adeguata in quelle zone particolari. **In genere le macchie dei bambini non costituiscono un problema di salute** e hanno principalmente una rilevanza estetica.

Due gruppi

Le macchie della pelle che colpiscono i bambini **possono essere suddivise in due grandi gruppi:**

- **macchie chiare**, o ipocromiche, cioè con una colorazione bianca, più chiara del normale colore della pelle;
- **macchie scure**, o ipercromiche, cioè con una colorazione più scura rispetto alla pelle circostante.

Le macchie scure si possono, a loro volta, suddividere in:

- **precoci,**
- **acquisite.**

Le prime si manifestano già alla nascita, o comunque nei primi mesi di vita; le seconde compaiono invece solo dopo i 3-5 anni di età.

Dal dermatologo

Tutte queste malattie richiedono una diagnosi del dermatologo, che viene effettuata con una semplice visita specialistica. **Nel caso siano necessarie cure farmacologiche, è sempre bene seguire attentamente le indicazioni del medico.**

Mai fare da sé

I farmaci utilizzati (come ad esempio quelli a base di idrocortisone o cortisone*) **possono** infatti **causare effetti collaterali piuttosto seri, tra cui danni permanenti alla pelle** (come per esempio smagliature oppure formazione di capillari visibili). **E' quindi vietata qualsiasi cura "fai da te".** In caso di dubbio, anche minimo, è bene rivolgersi sempre al medico specialista.

Se necessario...

Molte delle malattie in questione costituiscono più che altro un problema estetico, che però solitamente si preferisce trattare nel bambino solo quando è davvero necessario piuttosto che sottoporlo a trattamenti pesanti, come per esempio terapie laser, all'acido glicolico oppure peeling, che prevedono generalmente l'esfoliazione degli strati più superficiali della pelle.

PEELING, SOLO PER ADULTI

Le lentiggini e le efelidi, se presenti in numero elevato, possono causare disagi psicologici. Diventa quindi importante trovare una soluzione dal punto di vista estetico. Nei bambini solitamente si preferisce non intervenire, per evitare di sottoporli a trattamenti pesanti. Una volta adulti, invece, è possibile intervenire con il peeling, un trattamento effettuato sfruttando sostanze chimiche che rimuovono gli strati superficiali dell'epidermide.

Nel caso delle efelidi, si possono praticare terapie di peeling con fenolo (una sostanza chimica), mentre per le lentiggini si utilizza l'acido glicolico una volta ogni 7-15 giorni, per 4-8 sedute. I costi sono variabili a seconda dello specialista a cui ci si rivolge. La "cancellazione" è spesso solo parziale.

Quelle chiare

Le macchie chiare hanno una una colorazione biancastra. Macchie di questo tipo possono essere dovute a:

- pitiriasi alba,
- nevo* (neo) acromico (senza colore),
- vitiligine.

PITIRIASI ALBA

La pitiriasi alba è tra le malattie dermatologiche più frequenti nell'infanzia. E' caratterizzata dalla comparsa iniziale di chiazze arrossate che solitamente non vengono notate dalle mamme. Successivamente la pelle si desquama e compaiono caratteristiche macchie bianche, tipiche di questa malattia, che sono più facilmente rilevabili rispetto all'arrossamento della fase di infiammazione iniziale. Proprio per la marcata ipocromia (scarsità di colore) di queste macchie, la pitiriasi alba viene individuata più facilmente quando la pelle del bambino è abbronzata e quindi quando il contrasto con le chiazze è più elevato. Le macchie della pitiriasi alba si manifestano principalmente sul volto, anche se possono essere presenti a livello sia del tronco sia degli arti (gambe e braccia). Si tratta di chiazze bianche di forma ovale o tondeggiante, dotate di contorni sfumati.

A volte la pitiriasi alba viene erroneamente scambiata per pitiriasi versicolor, una malattia causata da funghi microscopici, che si riscontra negli adulti ma non nei bambini, se non in rari casi.

Il trattamento della pitiriasi alba consiste nell'evitare l'irritazione della pelle utilizzando detergenti oleosi e prodotti emollienti per uso locale.

Possono essere utili anche pomate idratanti a base di urea, che permettono di "ammorbidire" la zona colpita dalle chiazze, che tende a desquamarsi. E' possibile utilizzare, solo per un periodo limitato di tempo (qualche giorno), le pomate all'idrocortisone (una sostanza antinfiammatoria) durante la fase iniziale (infiammatoria con arrossamento). La cura deve sempre essere effettuata sotto controllo del dermatologo per evitare un sovradosaggio che, soprattutto nel caso dell'idrocortisone, può causare danni alla salute. La colorazione bianca delle macchie da pitiriasi alba sparirà spontaneamente.

NEVO ACROMICO

Il termine acromico indica un'assenza di colore e in effetti il nevo acromico è un neo che si può definire "scolorito", in quanto presenta una carenza di melanina (il pigmento che conferisce il colore alla pelle), e che perciò ha una colorazione biancastra.

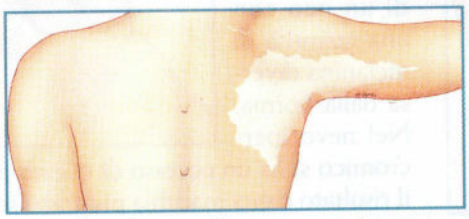

Quasi sempre è presente un solo nevo acromico, con margini netti, dimensioni piuttosto variabili (si arriva anche a 10 centimetri e più di diametro) e una colorazione uniforme. Queste macchie si possono presentare in qualsiasi parte del corpo e sono ovviamente particolarmente visibili in chi ha la pelle scura o abbronzata. Compare entro il primo anno di vita e solitamente non regredisce, ossia la macchia rimane, aumentando di dimensioni proporzionalmente alla crescita del bambino.

I nevi acromici non costituiscono comunque un pericolo per la salute del bimbo; il loro danno può essere solo di tipo estetico, ma comunque sempre abbastanza limitato (queste macchie infatti si notano poco).

VITILIGINE

La vitiligine è una malattia che può comparire a qualsiasi età; nei bambini esordisce in genere dopo i due anni.

E' caratterizzata dalla presenza di macchie bianche, di solito simmetriche, di forma ovolare o irregolare, che tendono a estendersi e a confluire in macchie più grandi.

Tali macchie sono dovute alla mancanza di melanina e delle cellule dell'epidermide che la producono (i melanociti). Le chiazze compaiono prevalentemente nelle zone esposte alla luce, come il viso e le mani. Esistono diverse forme di vitiligine: quella diffusa a tutto il corpo e quella limitata a una zona specifica.

Le terapie utilizzate variano a seconda dell'estensione della malattia e dell'età del bambino. Si possono effettuare alcuni tentativi di ripigmentazione (cioè di ricolorazione) con farmaci a uso locale a base di L-tirosina, che stimolano la produzione di melanina nella zona ipocromica. Può anche essere utilizzata l'elioterapia (terapia che sfrutta i raggi solari) con esposizioni ai raggi solari ripetute tre volte a settimana per tutta l'estate.

Nei bambini più grandicelli, l'elioterapia può essere associata all'assunzione di psoraleni* (farmaci che facilitano la ripigmentazione) per bocca. Si parla, in questo caso, di terapia Puva (psoraleni più raggi Uva). La Puva terapia viene effettuata in ospedale ed è quindi a carico del Servizio sanitario nazionale. La frequenza delle applicazioni varia a seconda dell'entità della malattia e dell'età di chi vi si sottopone. Gli psoraleni possono essere utilizzati anche sotto forma di preparati per uso locale prima dell'esposizione ai raggi ultravioletti.

In alcuni casi, vengono somministrati immunostimolanti (farmaci che aumentano le difese immunitarie*) per bocca.

continua a pag. 78

Quelle scure

Le macchie scure precoci sono:
- la chiazza mongolica, il nevo ipercromico, le chiazze caffelatte, il nevo flammeo o macchia vinosa.

Le macchie scure acquisite sono:
- le lentiggini, le efelidi, l'eritema fisso da farmaci.

CHIAZZA MONGOLICA

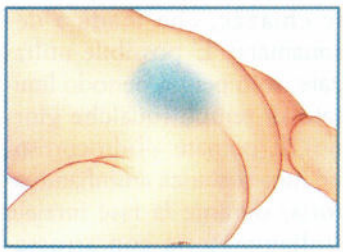

E' una macchia situata nella zona lombo-sacrale (sul fondoschiena del bimbo) che compare alla nascita o comunque in bambini molto piccoli.

E' causata da uno spostamento dei melanociti (le cellule dell'epidermide che contengono la melanina) dalla cute alla porzione sottostante, il derma*. Lo spostamento di queste cellule conferisce una caratteristica pigmentazione bluastra della cute.

La macchia mongolica assomiglia a un grosso livido con dimensioni variabili, che può arrivare a occupare tutto il fondoschiena del bambino, ma può essere presente in qualsiasi altra sede.

E' in genere evidente una sola macchia mongolica, blu, con contorni sfumati che per il suo aspetto può, a volte, essere scambiata per un'ecchimosi. Scompare lentamente con il passare degli anni senza bisogno di ricorrere ad alcuna cura. Solo in alcuni casi, possono rimanere segni residui.

CHIAZZE CAFFELATTE

Sono macchie omogenee, di forma ovale, con un caratteristico colore marroncino, che si possono presentare nei primi mesi di vita del bambino in qualsiasi parte del corpo. Hanno un diametro molto variabile che può andare da 1,5 centimetri a 15 centimetri. Sono presenti in numero superiore a uno. Poiché possono essere il sintomo più importante di una grave malattia genetica ereditaria, la neurofibromatosi*, spesso causano allarme. In realtà, non sempre la presenza di queste chiazze è segno di malattia.

Molto spesso, infatti, le macchie caffelatte sono innocue manifestazioni dell'epidermide. E' comunque utile una visita dallo specialista.

NEVO IPERCROMICO

Si tratta, come nel caso del nevo acromico, di un neo con una quantità di melanina diversa dalla norma. Nel nevo ipercromico si ha un eccesso di questo pigmento e il risultato è una macchia piuttosto scura, che si presenta solitamente da sola e che può manifestarsi in qualsiasi parte del corpo. E' una macchia circoscritta, marroncina, con contorni ben definiti, colorito uniforme e dimensioni variabili, che può interessare larghe aree della superficie corporea (si arriva sino a 10 cm di diametro). Si manifesta entro l'anno di età e tende ad aumentare di dimensioni con la crescita del bambino. Generalmente permane per tutta la vita. Non è comunque necessaria una cura perché non provoca danni alla salute.

NEVO FLAMMEO

Il nevo flemmeo, o macchia vinosa, è una grossa macchia rossastra che si manifesta alla nascita e che rimane per tutta la vita. Di solito compare sul viso, ma può essere presente in altre parti del corpo. La macchia è in genere molto estesa e ha margini irregolari. Il colorito è all'inizio rosato, successivamente tende a diventare sempre più marcato (colore rosso-vinoso), fino ad assumere un colorito violaceo. Se il nevo flammeo compare al volto può causare notevoli disagi psicologici al bambino e soprattutto all'adolescente. L'unico trattamento possibile è il dye-laser (un fascio di luce colorata che brucia l'angioma), che ha dato buoni risultati.
La laserterapia richiede l'anestesia generale. Il numero delle sedute e i costi variano a seconda dell'estensione delle lesioni da curare.

i farmaci

Ecco alcune preparazioni per i bambini che hanno problemi dermatologici.

- **Pomate a base di idrocortisone: Cortaid 0,5%, 20 g, 10mila lire, fascia C, senza ricetta; Lanacort 0,5%, 15 g, 9.500 lire, fascia C, senza ricetta; Locoidon 0,1%, 30 g, 6.500 lire, fascia B, con ricetta.**
- **Pomate a base di L-tirosina: Somatoline, 30 buste, 59mila lire, fascia C, senza ricetta; Dermocinetic, 30 buste, 55.800 lire, fascia C, senza ricetta.**
- **Immunostimolanti: Polimod, 10 flac. 400 mg, 39.900 lire, fascia C, con ricetta; Pigetil, 10 flac. 400 mg, 39.900 lire, fascia C, con ricetta.**
- **Pomate idratanti a base di urea: Laceran 3%, 250 ml, 24mila lire, fascia C, senza ricetta; al 10%, 50 ml, 15.500 lire; Akerat 10%, 200 ml, 35mila lire, fascia C, senza ricetta.**
- **Pomate all'acido glicolico: Neo-Strata 8%, 82mila lire, fascia C, senza ricetta; Canova 8%, 54.700 lire, fascia C, senza ricetta; Glicoderma viso 20%, 79mila lire, fascia C, senza ricetta.**

I farmaci citati sono una libera scelta redazionale

EFELIDI

Si tratta di macchie scure tardive, che si sviluppano nell'infanzia dopo i 3-5 anni.

Si manifestano in seguito all'esposizione solare e sono il segnale di una scarsa difesa ai raggi ultravioletti.

Compaiono infatti esclusivamente in individui con la pelle chiara e i capelli biondo-rossicci.

Sono macchioline di 3-5 millimetri di diametro, con una colorazione bruno chiara e un contorno ben definito. Vengono quasi sempre indicate erroneamente con il nome di lentiggini, anche se si tratta di una manifestazione molto diversa.

Le simpatiche macchioline

che si vedono sugli zigomi di bimbe e bimbi biondi o con i capelli rossi sono infatti le efelidi.

Poiché la causa scatenante delle efelidi è l'esposizione al sole, si manifestano ovviamente in misura maggiore durante la stagione estiva e nelle zone particolarmente esposte ai raggi ultravioletti, come:

- gli zigomi,
- le spalle,
- il naso,
- le mani.

I bambini che presentano le efelidi devono essere protetti con particolare attenzione dal sole perché più deboli della norma nei confronti dei raggi ultravioletti e, quindi molto sensibili alle scottature e alle loro conseguenze.

Oltre alle creme solari ad alta protezione, è bene utilizzare sempre un copricapo ed evitare l'esposizione ai raggi solari nelle ore più calde oppure in alta montagna.

DOVE RIVOLGERSI

Ecco di seguito alcuni indirizzi utili, a cui rivolgersi in caso di bisogno.

MILANO
Clinica dermatologica pediatrica,
tel. 02-5460744-55181696
INZAGO (Mi)
Ospedale,
divisione di dermatologia,
tel. 02-9548603
GENOVA
Ospedale Gaslini,
divisione di dermatologia,
tel. 010-56361
PAVIA
Policlinico S. Matteo,
divisione di dermatologia,
tel. 0382-5011

LENTIGGINI

Si mettono in evidenza come piccole macchioline nerastre con un diametro di 1-2 millimetri, causate da un aumento del numero delle cellule che producono la melanina. Compaiono nell'infanzia, dopo i 3-5 anni (macchie scure acquisite o tardive) e si possono trovare in qualunque parte del corpo.

Presentano un colorito nero uniforme, con contorni ben definiti e aumentano progressivamente di numero con il passare del tempo.

La causa delle lentiggini è sconosciuta, ma la loro comparsa, a differenza delle efelidi, non è in alcun modo collegata all'esposizione al sole.

Spesso sono confuse con le efelidi, che in realtà sono tutta un'altra cosa.

ERITEMA FISSO DA FARMACI

Si tratta di una malattia causata dall'uso di alcuni farmaci che possono provocare reazioni cutanee con un meccanismo non del tutto noto. Nei bambini, la causa più frequente è la somministrazione di antipiretici (i farmaci che abbassano la temperatura corporea in caso di febbre), dati spesso ai più piccoli durante qualsiasi malattia.

In caso di eritema fisso da farmaci, inizialmente si hanno lesioni gonfie e rosse, talvolta dolenti, ben circoscritte, che si possono manifestare sulla cute o a livello delle mucose orogenitali (ad esempio ai lati della bocca). In un secondo tempo, le macchie assumono una colorazione violacea e non danno alcun disturbo. Rimangono in questo stato sino a quando non viene assunto nuovamente il farmaco che

ha causato l'eritema: a questo punto le macchie si riinfiammano. Tali macchie permangono per mesi o addirittura anni.

E' molto importante arrivare a effettuare una diagnosi corretta per evitare che venga somministrato nuovamente il farmaco "colpevole" e che quindi faccia la sua ricomparsa l'eritema fisso da farmaci. Per questo motivo, in caso di dubbio, è sempre opportuno rivolgersi a un dermatologo.

Stefania Rattazzi

con la collaborazione della dottoressa Maria Bucci, dermatologa presso l'ospedale di Inzago (Milano)

*PICCOLO DIZIONARIO MEDICO

Cortisone: *ormone naturale prodotto dalle ghiandole surrenali, che ha funzioni antinfiammatorie. L'idrocortisone è una molecola simile al cortisone, con funzione antifiammatoria.*

Derma: *strato della pelle che sta al di sotto dell'epidermide e che è irrorato da una fitta rete di vasi sanguigni.*

Difese immunitarie: *insieme di strutture con la funzione di proteggere dalle malattie.*

Melanina: *pigmento che dà colore alla pelle e la protegge dai raggi UV.*

Melanociti: *cellule dell'epidermide che contengono la melanina, il pigmento della pelle.*

Neurofibromatosi: *malattia genetica ereditaria che causa alterazioni della pigmentazione e tumori del sistema nervoso.*

Nevo: *termine medico che indica un neo, cioè un punto in cui la melanina è concentrata.*

Psoraleni: *farmaci usati contro la vitiligine con la funzione di riportare il colore nelle zone di pelle ipocromiche.*